

UTILIZAREA MICROSCOPIEI CONFOCALE DE REFLECTANȚĂ *IN VIVO* ȘI DERMATOSCOPIEI ÎN DETERMINAREA PREOPERATORIE A SUBTIPURILOR HISTOPATOLOGICE DE CARCINOM BAZOCELULAR

THE USE OF *IN VIVO* REFLECTANCE CONFOCAL MICROSCOPY AND DERMOSCOPY IN THE PREOPERATIVE DETERMINATION OF BASAL CELL CARCINOMA HISTOPATHOLOGICAL SUBTYPES

MIHAI LUPU*, CONSTANTIN CĂRUNTU**, ***, IULIA SOLOMON****, ALEXANDRA POPA****,
CRISTINA LISIEVICI****, CARMEN DRĂGHICI****, LAURA PAPAGHEORGHE *****,
VLAD MIHAI VOICULESCU****, *****, CĂLIN GIURCĂNEANU****, *****

Rezumat

Datorită prevalenței sale foarte mari la nivel mondial, impactului psiho-social profund negativ și consecințelor financiare importante asociate diagnosticului și tratamentului său, carcinomul bazocelular (CBC) a devenit o adevărată problemă de sănătate publică. Rolurile cele mai importante în prevenirea prejudiciilor asociate cu evoluția CBC îl au diagnosticul precoce și tratamentul prompt. Ghidurile terapeutice actuale propun abordări diferențiate în funcție de localizarea, dimensiunea și tipul tumoral. O importanță deosebită în alegerea metodei de tratament este, în ultimul timp, acordată subtipurii histopatologic de

Summary

Due to its worldwide high prevalence, its profoundly negative psycho-social impact, and the significant financial consequences associated with diagnosis and treatment, basal cell carcinoma (BCC) has become a genuine public health issue. Early diagnosis and swift treatment continue to play key roles in the prevention of physical and psychological damage associated with tumor progression as current guidelines emphasize the importance of different therapeutic approaches based on tumor location, dimensions and histopathological subtype. Pre-therapeutic determination of BCC histopathological subtype by means

- * Centrul medical MEDAS, București, România.
Department of Dermatology, MEDAS Medical Center, Bucharest, Romania.
- ** Catedra de fiziologie, UMF "Carol Davila", București, România.
Department of Physiology, "Carol Davila" University of Medicine and Pharmacy, Bucharest, Romania.
- *** Ambulatoriu de specialitate Manolescu, Institutul Național de Diabet, Nutriție și Boli Metabolice "Prof. N. Paulescu", București, România.
Department of Dermatology, "Prof. N. Paulescu" National Institute of Diabetes, Nutrition and Metabolic Diseases, Bucharest, Romania.
- **** Clinica de dermatologie a SUU "ELIAS", București, România.
Department of Dermatology, "Elias" University Emergency Hospital, Bucharest, Romania.
- ***** Ambulatoriu de specialitate, Spitalul Clinic "Colțea", București, România.
Ambulatory, "Colțea" Clinical Hospital, Bucharest, Romania.
- ***** Disciplina de dermatologie oncologică și alergologie a UMF "Carol Davila", București, România.
Department of Dermatology and Allergology, "Elias" Emergency University Hospital, Bucharest, Romania.

CBC. Determinarea preterapeutică, prin mijloace neinvazive, a subtipului histopatologic de CBC poate reduce numărul intervențiilor în scop diagnostic, morbiditatea și costurile financiare asociate tratamentului.

Microscopia confocală de reflectanță *in vivo* (MCR) este o tehnică imagistică neinvazivă, relativ nouă, prin care se obțin secțiuni optice orizontale prin tegument, cu rezoluție apropiată de imaginile histologice. În această serie de cazuri au fost incluși 4 pacienți neconsecutivi totalizând 6 tumori. Protocolul de investigație a inclus: examen clinic, examen dermatoscopic, examen MCR și examen histopatologic în urma unei biopsii excizionale. Rezultatele obținute au arătat că prezența agregatelor tumorale sub formă de cordoane aflate în continuitate cu epidermul sunt sugestive pentru diagnosticul de CBC superficial. În CBC nodular au fost întâlnite cu precădere insule tumorale mari și cordoane tumorale. În cazul CBC infiltrativ s-a constatat, ca element distinctiv, prezența de arii hiporefractile intradermice înconjurate de fascicule dense de collagen hiper-refractil.

În concluzie, s-a observat o corelație bună între elementele observate la MCR și cele determinate prin examen histopatologic. Structurile de arhitectură keratinocitară vizibile la MCR asociate criteriilor dermatoscopice au permis diferențierea între subtipurile histopatologice de CBC în lotul de pacienți evaluați, sugerând că o astfel de abordare complementară ar putea crește în mod semnificativ precizia diagnosticului preterapeutic diminuând astfel necesitatea de manevre invazive de diagnostic.

Cuvinte cheie: carcinom bazocelular; microscopie confocală de reflectanță; keratinocite; dermatoscopie; diagnostic preterapeutic; subtip histopatologic.

of non-invasive methods could reduce the number of diagnostic invasive procedures, reduce morbidity, and financial costs associated with treatment.

In vivo confocal reflectance microscopy (RCM) is a relatively new, non-invasive, imaging technique capable of quickly delivering high-quality horizontal optical sections through the skin, with image resolutions close to those of conventional histology slides. This case series includes 4 non-consecutive patients with a total of 6 tumors. The evaluation protocol included clinical examination, dermoscopy, RCM examination, and excisional biopsy of the lesions followed by histopathology examination.

Our results show that the presence of tumoral aggregates as cords connected to the epidermis are suggestive for the diagnosis of superficial BCC. In nodular BCC we have encountered mostly large tumoral islands and tumoral cords. As a distinctive RCM element in infiltrative BCC cases we noted the presence of intradermal hyporefractile areas surrounded by hyperrefractile dense collagen bundles.

In conclusion, a good correlation between the structures observed through RCM and those present on histopathological examination was observed. The corroboration of keratinocyte architecture observed through RCM and dermoscopic criteria allowed for the distinction between histopathological BCC subtypes suggesting that this type of complementary approach could significantly improve the precision of the pre-therapeutic diagnosis, thus lowering the need for invasive diagnostic procedures.

Keywords: Carcinoma, Basal Cell; Microscopy, Confocal; Keratinocytes; Dermoscopy; Early Diagnosis; Histopathological Subtype.

Intrat în redacție: 30.10.2017

Acceptat: 30.11.2017

Received: 30.10.2017

Accepted: 30.11.2017

Introducere

Carcinomul bazocelular (CBC) este cel mai frecvent cancer la nivel mondial, incidența sa fiind în creștere cu aproximativ 10% în fiecare an [1, 2]. Datorită prevalenței sale foarte mari, impactului psiho-social profund negativ asupra pacienților și consecințelor financiare asociate diagnosticului și tratamentului, carcinomul bazocelular a devenit o adevărată problemă de sănătate publică [2–4].

Deși nu au potențial letal, aceste formațiuni tumorale cutanate cu histologie relativ uniformă sunt invazive local și pot determina sechele și morbiditate importante, mai ales datorită

Introduction

Basal cell carcinoma (BCC) is the most frequent malignancy world-wide, with incidence rates on the rise by about 10% per year [1, 2]. Due to its high prevalence, its profoundly negative psycho-social impact, and the financial consequences associated with its diagnosis and treatment, basal cell carcinoma has become a genuine public health issue [2–4].

Although usually without lethal potential, these tumors with relatively homogenous histology are locally invasive and can determine important sequelae and morbidity, mostly due to their frequent facial location. Key roles in

localizării frecvente la nivelul feței. Cel mai important rol în prevenirea prejudiciilor tisulare asociate cu evoluția CBC îl au diagnosticul precoce și tratamentul prompt și corect condus.

Ghidurile terapeutice actuale [5] încurajează abordări diferențiate în carcinomul bazocelular în funcție de localizarea, dimensiunea și tipul tumoral. În literatura internațională, o importanță deosebită în alegerea metodei de tratament este acordată subtipului histopatologic de CBC. În cazul CBC superficiale (CBCs) prima linie terapeutică este reprezentată de metode ne-chirurgicale, în timp ce excizia chirurgicală este recomandată pentru CBC nodulare (CBCn) iar CBC infiltrative (CBCi) sunt cel mai bine tratate prin tehnica de chirurgie Mohs [2, 6]. Prin urmare, cunoașterea subtipului histopatologic de CBC constituie un element cheie în alegerea parcursului terapeutic optim.

În momentul actual, examenul histopatologic ce urmează exciziei chirurgicale reprezintă cea mai precisă metodă de a stabili subtipul histopatologic de CBC [7], biopsiile de tip "punch" fiind supuse erorilor de alegere a locului de biopsiere (erori de sampling). Determinarea preoperatorie, prin mijloace neinvazive, a subtipului histopatologic de CBC poate reduce numărul intervențiilor în scop diagnostic, morbiditatea și costurile financiare asociate tratamentului.

A fost dovedit că examenul dermatoscopic crește atât sensibilitatea cât și specificitatea diagnosticului clinic de CBC și poate diferenția CBC de alte tumori cutanate [8–11]. Studii relativ recente au corelat anumite criterii dermatoscopice cu diferite subtipuri histopatologice de CBC [12–14], acuratețea diagnosticului de subtip histopatologic prin această metodă nefiind însă excepțională.

Microscopia confocală de reflectanță *in vivo* (MCR) este o metodă de investigație imagistică neinvazivă relativ nouă prin care sunt obținute rapid secțiuni optice orizontale prin tegument, cu rezoluție apropiată de imaginile histologice [15]. Microscopia confocală de reflectanță câștigă din ce în ce mai mult teren, fiind folosită atât în patologia tumorală melanocitară și non-melanocitară cât și pentru evaluarea leziunilor inflamatorii [16–18]. În această serie de cazuri am

prevening the tisular damage related to BCC evolution are played by early diagnosis and prompt and correct treatment.

Current guidelines [5] advocate different approaches to the treatment of basal cell carcinoma based on tumor location, dimensions, and tumor type. A special importance is granted, in the international literature, to choosing the appropriate BCC treatment method according to the tumor's histopathological subtype. Thus, first line treatment options for superficial BCCs (sBCC) include non-surgical methods, while surgical excision is recommended for nodular BCCs (nBCC), and infiltrative BCCs (iBCC) are best treated by Mohs micrographic surgery techniques [2, 6]. Therefore, knowing the BCC histopathological subtype represents a key element in choosing the optimal therapeutic course.

Conventional histopathological examination following surgical excision is currently considered the most precise method of establishing BCC histopathological subtype [7], mostly due to the fact that dermoscopy guided punch biopsies are subjected to sampling errors. Preoperative assessment through non-invasive techniques of the BCC histopathological subtype can reduce the number of invasive diagnostic procedures, reduce morbidity, and ultimately reduce treatment associated financial costs.

It has been proven that dermoscopy helps increase both sensitivity and specificity of BCC diagnosis and it can discriminate between BCC and other cutaneous tumors [8–11]. Recent studies have correlated dermoscopic criteria to certain BCC histopathological subtypes [12–14], but unfortunately the diagnostic accuracy of this method is not, in any way, exceptional.

Reflectance confocal microscopy (RCM) is a relatively new, non-invasive, imaging technique capable of quickly generating horizontal optical sections through the skin with resolutions close to those of histological slides [15]. Reflectance confocal microscopy is becoming more and more popular every day, as it is proving useful in both the evaluation of melanocytic and non-melanocytic tumors, and also inflammatory diseases [16–18]. In this case series we aim to evaluate the utility of RCM in the preoperative

evaluat utilitatea MCR în stabilirea preoperatorie a subtipului histopatologic de CBC, având ca punct de referință examenul histopatologic clasic.

Material și metodă

Au fost incluși în studiu 4 pacienți neconsecutivi (în total 6 tumori) diagnosticați clinic cu CBC în Clinica de Dermatologie Oncologică și Alergologie Clinică a Spitalului Universitar de Urgență "ELIAS" București și în Departamentul de Dermatologie al Centrului Medical MEDAS București, în luna August 2017.

Studiul de față s-a desfășurat în conformitate cu principiile declarației de la Helsinki. Toți pacienții incluși în acest studiu și-au dat acordul pentru participare și au semnat un formular de consimțământ informat.

Protocolul de evaluare pentru fiecare pacient a inclus: anamneză cu determinarea factorilor de risc, examen clinic, examen dermatoscopic, examen de microscopie confocală de reflectanță și biopsie excizională urmată de examen histopatologic.

Clinic, leziunile au fost categorisite ca fiind plane, elevate sau nodulare.

Imaginile dermatoscopice au fost preluate cu ajutorul dermatoscopului digital integrat VivaCam (Caliber ID, Rochester, NY). Au fost utilizate criteriile dermatoscopice de diagnostic al CBC descrise în detaliu în numeroase studii anterioare [8, 9].

Examinarea de microscopie confocală de reflectanță in vivo a fost realizată cu ajutorul microscopului confocal VivaScope 1500 (Caliber ID, Rochester, NY) ce utilizează o diodă laser cu lungime de undă 830 nm și are o putere maximă de 20 mW, caracteristici care permit investigarea imagistică cutanată fără a produce prejudicii țesuturilor analizate. Orientarea în suprafață s-a făcut cu ajutorul imaginii dermatoscopice preluată cu VivaCam la începutul examinării. Inițial au fost realizate cuburi pe 5 niveluri (din 30 μm în 30 μm) începând de la stratul cornos, cu mozaicuri individuale de 8x8 mm (16x16 imagini individuale) în centrul leziunii. Consecutiv, au fost realizate stack-uri individuale în alte zone de interes ale leziunilor până la o adâncime maximă de 200 μm, limită la care fenomenul de difracție a determinat pierderea semnificativă a rezoluției

determination of BCC histopathological subtype using conventional histopathological examination as reference.

Materials and methods

Four non-consecutive patients with a total of 6 tumors have been included in this case series. The patients were enrolled following a clinical diagnosis of basal cell carcinoma in the Department of Dermatology and Allergology of the "Elias" Emergency University Hospital in Bucharest and the Department of Dermatology of MEDAS Medical Center in Bucharest during the month of August 2017.

The present study was conducted in conformity with the principles of the declaration of Helsinki, all patients enrolled having given informed consent prior to being subjected to the evaluation protocol described herein.

The evaluation protocol for each patient included: personal and familial medical history with an emphasis on risk factors, clinical examination, dermoscopy examination, confocal reflectance microscopy examination, and excisional biopsy followed by histopathological examination.

Clinically, the lesions were characterized as either flat, elevated or nodular.

Dermoscopic images were captured using the integrated dermoscope VivaCam (Caliber ID, Rochester, NY). Dermoscopic diagnosis was based on previously described criteria for the diagnosis of BCC [8, 9].

RCM examination was carried out using the commercially available reflectance confocal microscope VivaScope 1500 (Caliber ID, Rochester, NY) which uses an 830 nm laser diode with a maximum power of 20 mW, allowing for cutaneous imaging without causing any damage to the analyzed tissues. The RCM examination was guided on the lesion surface using the dermoscopic image initially captured with the VivaCam. Five level VivaCubes (spaced at 30 μm in depth) were executed in the center of each lesion, starting at the stratum corneum. Individual VivaBlocks were set for an area of 8x8 cm or 16x16 individual images. Consecutively, individual VivaStacks were executed in other

imaginilor obținute. Protocolul detaliat de examinare prin MCR a fost descris anterior [15, 19]. Prelucrarea software a imaginilor alb-negru (ajustări minime de contrast și luminozitate, adăugare markeri pe imagini) obținute în urma examinării a fost realizată cu ajutorul software-ului gratuit ImageJ [20].

Parametrii urmăriți la examinarea MCR au fost: (1) ulceratii, (2) streaming epidermic (polarizarea nucleilor keratinocitari și orientarea lor în lungul aceleiași axe), (3) insule tumorale mici (diametru < 300 μm), (4) insule tumorale mari (diametru > 300 μm), (5) cordoane tumorale cu punct de plecare epidermic, (6) siluete întunecate (arii hipo-refractile intradermice), (7) zone de retracție stromală (clefing), (8) palisadare periferică, (9) structuri de tip "foi de ceapă", (10) vase sanguine dilatate, (11) zone hiper-refractile de fibroză peritumorală, (12) celule inflamatorii ("bright dots" și "plump-bright cells").

Toate tumorile incluse în studiu au fost excizate chirurgical în întregime, fixate în formol, colorate hematoxilin-eozină și apoi supuse examenului histopatologic, rezultatele acestuia reprezentând și punctul de referință în analiza datelor. Clasificarea subtipurilor histopatologice a inclus CBC superficial, nodular și infiltrativ.

Rezultate

1. CBC superficial

Imaginile dermatoscopice în cazurile de CBCs au arătat telangiectazii superficiale scurte, zone astructurale alb-roșii, multiple ulceratii de dimensiuni mici și structuri foliacee (Fig. 1a).

Examinarea MCR a pus în evidență cordoane tumorale anastomozate, vase sanguine orizontale dilatate, celule mari, hiper-refractile corelate cu melanofage și celule mici, moderat refractile, reprezentând celule inflamatorii (Fig. 1b). Tot prin MCR, la nivelul stratului spinos s-a putut observa polarizarea nucleilor keratinocitari alungiți de-a lungul aceleiași axe, fenomen numit "streaming" epidermic (Fig. 1c). S-au putut de asemenea distinge insule tumorale cu palisadare periferică vizibilă și numeroase structuri dendritice în interiorul lor. În cazul acestui subtip histopatologic cordoanele tumorale se aflau în continuitate cu epidermul (Fig. 1d).

areas of interest up to a depth of 200 μm, at which diffraction had determined a significant loss in image resolution. The detailed RCM examination protocol using the VivaScope has been previously described [15, 19]. RCM image manipulation, which consisted of minor contrast and/or luminosity adjustments, has been done using the free image processing software ImageJ [20].

Criteria of interest during the RCM examination included: (1) ulcerations, (2) epidermal streaming (keratinocyte nuclei polarization and orientation along a common axis), (3) small tumoral islands (diameter < 300 μm), (4) large tumoral islands (diameter > 300 μm), (5) tumoral cords connected to the epidermis, (6) dark silhouettes (intra-dermal hyporefractile areas), (7) peritumoral clefing, (8) peripheral palisading, (9) "onion-like" structures, (10) dilated blood vessels, (11) hyperrefractile peritumoral fibrosis, (12) hyperrefractile inflammatory cells.

All tumors subjected to the evaluation protocol were then surgically excised, fixed in formalin, haematoxylin and eosin stained, and underwent histopathological examination which represented the reference for further analysis. The histopathological subtype classification used in this case series included superficial, nodular, and infiltrative BCC.

Results

1. Superficial BCC

Clinically, superficial BCCs in this case series fell under the flat lesions category. Dermoscopic images showed short superficial telangiectasia, red-white astructural areas, multiple small ulcerations and leaf-like structures (Fig. 1a).

RCM examination revealed anastomosing tumoral cords, horizontal and dilated blood vessels, large hyperrefractile cells corresponding to melanophages, and small, moderately refractile cells corresponding to inflammatory cells (Fig. 1b). Epidermal streaming was obvious at the level of the stratum spinosum (Fig. 1c). Tumoral islands with peripheral palisading and infiltration with dendritic structures could also be seen. In this BCC subtype the tumoral cords observed were connected to the epidermis (Fig. 1d).

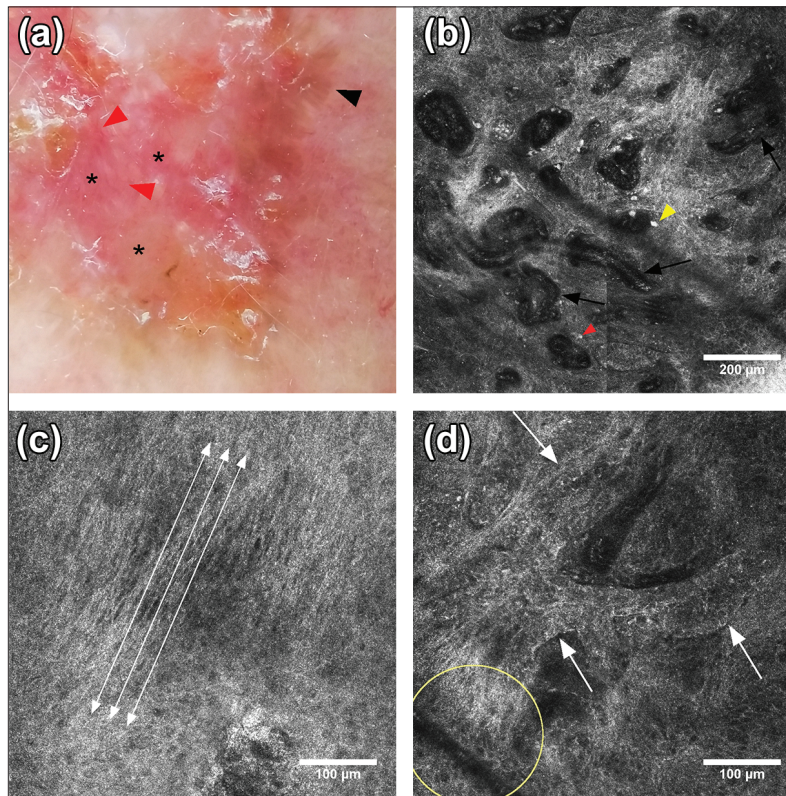


Fig. 1. Dermatoscopie și MCR în CBC superficial: (a) Imagine dermatoscopică a unei porțiuni lezionale arătând telangiectazii superficiale scurte (săgeți roșii), zone astructurale alb-roșii (asteriscuri negre), multiple ulceratii de dimensiuni mici și structuri foliacee (săgeată neagră); (b) Mozaic MCR (1x1 mm): cordoane tumorale anastomozate, vase sanguine orizontale dilatate (săgeți negre), celule hiper-refractile corelate cu melanofage (săgeată galbenă) și celule mici, moderat refractile, reprezentând celule inflamatorii (săgeată roșie); (c) Imagine MCR (500x500 μm) la nivelul stratului spinos ilustrând polarizarea nucleilor keratinocitari alungiiți de-a lungul aceleiași axe, fenomen numit streaming epidermic (săgeți albe duble); (d) Imagine MCR (500x500 μm) ce arată cordoane tumorale (săgeți albe) cu palisadare periferică vizibilă și numeroase structuri dendritice în interiorul lor. Cordoanele tumorale se află în continuitate cu epidermul (cerc galben).

Fig. 1. Dermoscopy and RCM in superficial BCC: (a) Dermoscopy image of a portion of the lesion showing short superficial telangiectasia (red arrowheads), red-white structureless areas (black asterisks), multiple small ulcerations and leaf-like structures (black arrowhead); (b) RCM block (1x1 mm) showing anastomosing tumoral cords, dilated horizontal blood vessels (black arrows), hyperrefractile cells representing melanophages (yellow arrowhead), and small, moderately refractile cells representing inflammatory cells (red arrowhead); (c) RCM image (500x500 μm) at the level of the stratum spinosum illustrating the polarization along the same axis of elongated keratinocyte nuclei, phenomenon called epidermal streaming (white double arrows); (d) RCM image (500x500 μm) showing tumoral cords (white arrows) with peripheral palisading containing numerous dendritical structures. The tumoral cords are connected to the epidermis (yellow circle).

2. CBC nodular

În cazurile de CBC nodular imaginile dermatoscopice au evidențiat vase arborizante, telangiectazii subțiri și globule ovoide albastre (Fig. 2a).

Examinarea MCR la nivelul dermului a relevat: insule tumorale mari (diametru > 300

2. Nodular BCC

Clinically, nBCC lesions were either elevated or nodular. Dermoscopy revealed large arborizing vessels, short telangiectasia and blue ovoid nests (Fig. 2a).

RCM images at the level of the dermis showed: large tumoral islands (diameter

μm) cu puncte albe moderat refractile (celule inflamatorii) și structuri dendritice în interior, mărginite de benzi de fibroză peritumorală ce apar ca fiind hiper-refractile și zone hiporefractile de retracție stromală (clefing) peritumorală ce corespund histopatologic depunerilor de mucină (Fig. 2b). De asemenea au putut fi văzute numeroase insule tumorale de diferite forme și dimensiuni, ulceratii și infiltrate inflamatorii (Fig. 2c,d).

$> 300 \mu\text{m}$) containing moderately refractile white dots and dendritic structures, hyperrefractile peritumoral fibrosis, and clefting in the shape of hyporefractile peritumoral areas corresponding histopathologically to mucin deposition (Fig. 2b). Tumoral islands of different shapes and sizes, ulcerations, and inflammatory infiltrates could also be seen (Fig. 2c,d).

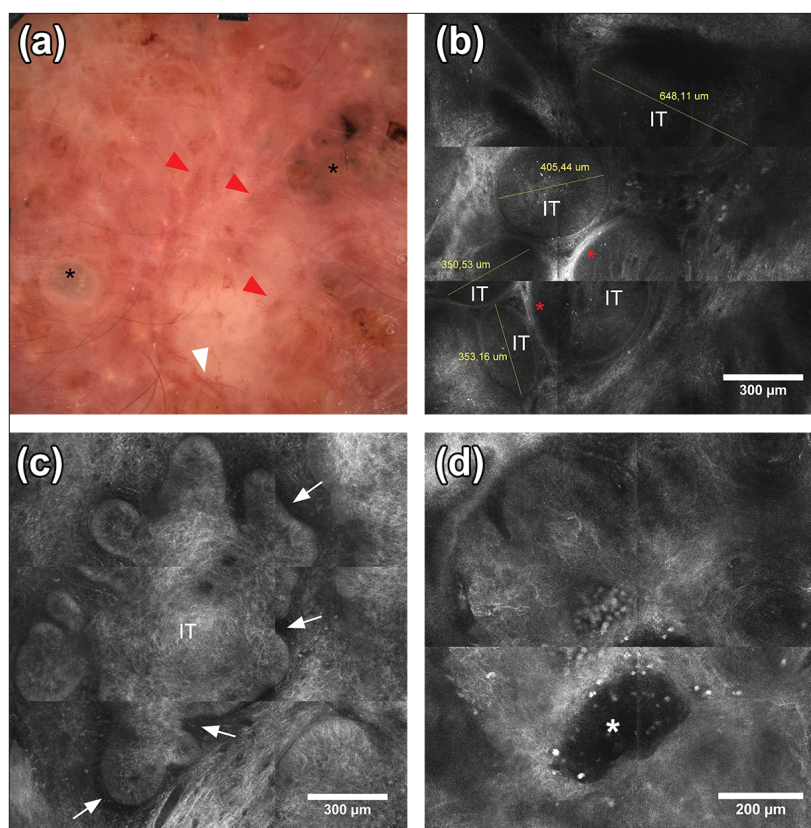


Fig. 2. Dermatoscopie și MCR în CBC nodular. (a) Imagine dermatoscopică ce arată vase arborizante (săgeată albă), telangiectazii subțiri (săgeți roșii) și globule ovoide albastre (asteriscuri negre); (b) Mozaic MCR (1,5x1,5 mm) la nivelul dermului: insule tumorale (IT) mari (diametru $>300 \mu\text{m}$) cu puncte albe moderat refractile (celule inflamatorii) în interior, mărginite de benzi de fibroză peritumorală (asteriscuri roșii) ce apar hiper-refractile; (c) Mozaic MCR (1,5x1,5 mm) la nivelul dermului ilustrând o insulă tumorală multi-lobată (IT), cu palisadă periferică vizibilă și zone de retracție stromală (clefing) peritumorală (săgeți albe); (d) Mozaic MCR (1x1 mm): insulă tumorală, ulceratie (asterisc alb) și puncte hiper-refractile (celule inflamatorii).

Fig. 2. Dermoscopy and RCM in nodular BCC. (a) Dermoscopy image showing arborizing vessels (white arrowhead), fine telangiectasia (red arrowheads) and blue ovoid nests (black asterisks); (b) RCM block (1,5x1,5 mm) at the level of the dermis: large tumoral islands (IT) (diameter $>300 \mu\text{m}$) containing moderately refractile dots corresponding to inflammatory cells, surrounded by hyperrefractile areas of peritumoral fibrosis (red asterisks); (c) RCM block (1,5x1,5 mm) at the level of the dermis showing a large multi-lobulated tumoral island (IT) displaying peripheral palisading and peritumoral dark areas of clefting (white arrows); (d) RCM block (1,5x1,5 mm): lobulated tumoral island, ulceration (white asterisk) and hyperrefractile dots corresponding to inflammatory cells.

3. CBC infiltrativ

Dermatoscopia în cazurile de CBC infiltrativ a surprins zone astructurale alb-roșii și vase sanguine arborizante (Fig. 3a).

Imaginile de MCR de la nivelul stratului spinos au ilustrat keratinocite cu nuclei alungiți, polarizați de-a lungul aceleiași axe, element denumit "streaming" epidermic (Fig. 3c). S-au putut observa insule tumorale multi-lobate, delimitate de dermul înconjurător, cu palisadare periferică și numeroase structuri dendritice în interior (Fig. 3d). Poate cel mai caracteristic indiciu de MCR pentru CBC infiltrativ, la nivelul dermului au putut fi vizualizate siluete întunecate reprezentând insule tumorale, mărginite de zone de fibroză hiper-refractilă (Fig. 3b).

3. Infiltrative BCC

Clinically, iBCC lesions were found to be flat. Dermoscopy showed red-white astructural areas and arborizing vessels (Fig. 3a).

RCM examination at the level of the stratum spinosum showed keratinocytes with elongated nuclei, distributed along the same axis, an element called epidermal streaming (Fig. 3c). Lobulated tumor islands with peripheral palisading containing numerous dendritical structures could be seen at the level of the dermis (Fig. 3d). Maybe the most characteristic clue for the RCM diagnosis of iCBC, dark silhouettes surrounded by hyperrefractile areas, representing tumoral islands surrounded by peritumoral fibrosis, could be seen at the level of the dermis (Fig. 3b).

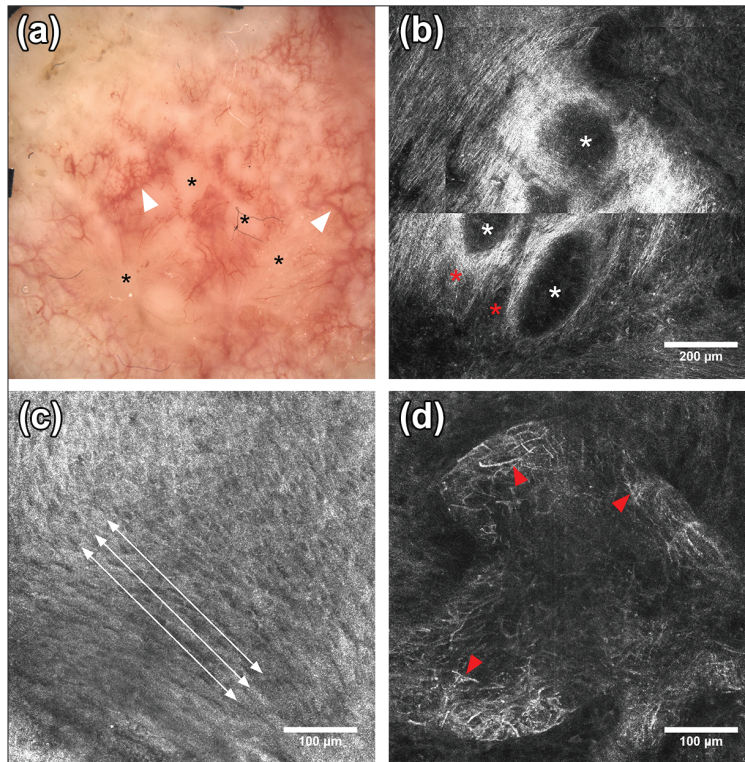


Fig. 3. Dermatoscopie și MCR în CBC infiltrativ. (a) Imagine dermatoscopică ce arată zone astructurale alb-roșii (asteriscuri negre) și vase sanguine arborizante (săgeți albe); (b) Mozaic MCR (aprox 1x1 mm) la nivelul dermului: siluete întunecate (asteriscuri albe) reprezentând insule tumorale mărginite de zone de fibroză (asteriscuri roșii); (c) Imagine MCR (500x500 μm) la nivelul stratului spinos ilustrând keratinocite cu nuclei alungiți, polarizați de-a lungul aceleiași axe (săgeți duble albe); (d) Imagine MCR (500x500 μm) ilustrând o insulă tumorală multi-lobată, delimitată de dermul înconjurător, cu palisadare periferică și numeroase structuri dendritice în interior (săgeți roșii).

Fig 3. Dermoscopy and RCM in infiltrative BCC. (a) Dermoscopy image showing astructural red-white areas (black asterisks) and arborizing vessels (white arrowheads); (b) RCM block (approx. 1x1 mm) at the level of the dermis: dark silhouettes (white asterisks) corresponding to tumoral islands surrounded by hyperrefractile areas of peritumoral fibrosis (red asterisks); (c) RCM image (500x500 μm) at the level of the stratum spinosum illustrating epidermal streaming (white double arrows); (d) RCM image (500x500 μm) showing a multi-lobulated tumoral island, showing dark areas of peritumoral clefting, peripheral palisading and containing numerous dendritical structures (red arrowheads)

Discuții

Datorită prevalenței mari la nivel mondial, carcinomul bazocelular este unul dintre cele mai studiate cancere de piele. Studiile anterioare au ilustrat prezența insulelor tumorale și a agregatelor tumorale sub formă de cordoane ca fiind cele mai importante criterii de microscopie confocală *in vivo* pentru diagnosticul carcinomului bazocelular [21, 22].

Datele obținute din această serie de cazuri sprijină concluziile anterioare [21–23] cu privire la criteriile de diagnostic prin MCR al carcinomului bazocelular, ilustrând în același timp validitatea acestei metode imagistice neinvazive în determinarea subtipului histopatologic de CBC.

Așadar, prezența agregatelor tumorale sub formă de cordoane aflate în continuitate cu epidermul sugerează diagnosticul de CBC superficial. Pe de altă parte, în CBC nodular au fost întâlnite cu precădere insule tumorale mari (diametru $>300\ \mu\text{m}$) cu palisadare periferică și infiltrare cu celule dendritice strălucitoare și cordoane tumorale. Zonele de retracție stromală peritumorală hipo-refractilă, ce au corespuns depozitelor de mucină la examenul histopatologic, au fost mult mai evidente în cazul CBC nodular comparativ cu CBCs și CBCi. Deși zonele hiper-vascularizate au fost o constantă indiferent de subtipul histopatologic de CBC, calibrul vaselor în CBCn a fost mai mare comparativ cu celelalte două subtipuri.

În cazul CBC infiltrativ s-a constatat, pe lângă prezența altor criterii (cordoane tumorale subțiri, hiper-vascularizație) prezența de siluete întunecate (arii hipo-refractile) intradermice înconjurate de fascicule dense de colagen hiper-refractil, criteriu descris de unii autori ca fiind un element cheie în diferențierea CBCi de celelalte subtipuri histopatologice [24].

Palisadarea periferică și infiltratele inflamatorii au fost întâlnite în toate subtipurile tumorale în studiul de față, în timp ce structuri de tip “foi de ceapă” au fost elemente rar prezente.

Concluzii

În urma analizei datelor obținute s-a observat o corelație bună între structurile observate la MCR și cele determinate prin examen histo-

Discussions

Due to its high world-wide prevalence, basal cell carcinoma is one of the most studied skin cancers. Previous studies have portrayed the presence of tumoral islands and tumoral aggregates in the form of cords as the most important reflectance confocal microscopy criteria for the diagnosis of BCC [21, 22].

The data from this case series supports previous conclusions regarding RCM diagnostic criteria for BCC [21–23], demonstrating at the same time the usefulness of this non-invasive imaging technique for the determination of BCC histopathological subtype.

Therefore, the presence of tumoral aggregates in the form of cords connected to the epidermis is suggestive for the diagnosis of superficial BCC. On the other hand, in nodular BCCs we have observed mostly large tumoral islands (diameter $>300\ \mu\text{m}$) showing peripheral palisading and containing dendritic structures, and tumoral cords. The dark, hyporefractile clefting areas surrounding tumoral islands corresponding to mucin deposition on histopathological examination were much more pronounced in nBCC when compared to superficial or infiltrative BCC. Although hyper-vascular areas were a constant regardless of the histopathological type, nBCC blood vessel caliber was larger when compared to the other two subtypes.

In the case of iBCC we observed, in addition to other criteria (thin tumoral cords, hyper-vascularization), the presence of intradermal dark silhouettes surrounded by hyperrefractile dense collagen bundles. This specific finding is considered by some authors as a key element for infiltrative BCC RCM diagnosis [24].

Peripheral palisading and inflammatory infiltrates were encountered in all three histopathological subtypes, while “onion-like” structures corresponding to millia cysts were rare occurrences.

Conclusions

Analysis of the data from this case series has shown a good correlation between the structures observed through RCM examination and those determined by histopathological examination. Keratinocyte architecture visible on RCM

patologic. Arhitectura keratinocitară vizibilă la MCR coroborată cu examenul dermatoscopic au permis diferențierea între subtipurile histopatologice de CBC în lotul de pacienți evaluați, sugerând că acest tip de abordare complementară ar putea crește semnificativ precizia diagnosticului preterapeutic. Acest aspect este extrem de important pentru clinicieni, întrucât ghidurile sugerează o abordare terapeutică care să ia în calcul și subtipul histopatologic al carcinomului bazocelular.

Limitarea principală a studiului este numărul mic de pacienți, acesta fiind în fapt un studiu pilot cu rolul de a determina viabilitatea realizării unui studiu mai amplu având ca obiectiv principal determinarea sensibilității și specificității diagnosticului preterapeutic de subtip histopatologic de CBC prin MCR cât și fiabilitatea adoptării acestei metode de investigație imagistică neinvazivă în practica clinică curentă a clinicilor de dermatovenerologie din România.

Mențiuni

Mulțumiri speciale Centrului Medical MEDAS din București și Doamnei Dr. Meriam Ateia-Opaschi pentru încrederea și sprijinul acordat care au făcut posibilă realizarea acestui studiu.

examination corroborated with dermoscopy have allowed for discrimination between BCC histopathological subtypes in the examined patients, suggesting that this type of complementary approach could significantly improve pre-therapeutic diagnosis precision. This aspect is extremely important for clinicians, considering that the current guidelines suggest therapeutical approaches based on the histopathological subtype of BCC.

The major limitation of this study is the small number of patients, although this is only a pilot study for determining the opportunity for a much larger study aimed at ascertaining the sensitivity and specificity of BCC histopathological subtype determination through RCM in the current clinical practice of romanian dermatological clinics.

Acknowledgements

Special thanks to the MEDAS Medical Center in Bucharest and Dr. Meriam Ateia-Opaschi for their trust and support which greatly contributed to the materialization of this work.

Bibliografie/Bibliography

1. Lomas A, Leonardi-Bee J, Bath-Hextall F. A systematic review of worldwide incidence of nonmelanoma skin cancer. *The British journal of dermatology*. 2012;166(5):1069-80.
2. Telfer NR, Colver GB, Morton CA. Guidelines for the management of basal cell carcinoma. *The British journal of dermatology*. 2008;159(1):35-48.
3. Papagheorghe LML, Lupu M, Pehoiu AG, Voiculescu VM, Giurcăneanu C. Basal Cell Carcinoma-increasing Incidence Leads To Global Health Burden. Carcinomul Bazocelular – Creșterea Incidenței și Impactul Asupra Sănătății Publice. *Romanian Journal of Clinical and Experimental Dermatology*. 2015;2(2).
4. Hoorens I, Vossaert K, Ongenaes K, Brochez L. Is early detection of basal cell carcinoma worthwhile? Systematic review based on the WHO criteria for screening. *The British journal of dermatology*. 2016.
5. Romania MSd. Ghid de diagnostic și tratament pentru carcinomul bazocelular București 2010 [cited 2017 11.09.2017]. Available from: http://old.ms.ro/documente/1218%20Anexa%205_8724_6606.doc.
6. Sterry W. Guidelines: the management of basal cell carcinoma. *European Journal of Dermatology*. 2006;16(5):467-75.
7. Haws AL, Rojano R, Tahan SR, Phung TL. Accuracy of biopsy sampling for subtyping basal cell carcinoma. *J Am Acad Dermatol*. 2012;66(1):106-11.
8. Menzies SW, Westerhoff K, Rabinovitz H, Kopf AW, McCarthy WH, Katz B. Surface microscopy of pigmented basal cell carcinoma. *Archives of dermatology*. 2000;136(8):1012-6.
9. Altamura D, Menzies SW, Argenziano G, Zalaudek I, Soyer HP, Sera F, et al. Dermoscopy of basal cell carcinoma: morphologic variability of global and local features and accuracy of diagnosis. *Journal of the American Academy of Dermatology*. 2010;62(1):67-75.

10. Demirtasoglu M, Ilknur T, Lebe B, Kuskü E, Akarsu S, Ozkan S. Evaluation of dermoscopic and histopathologic features and their correlations in pigmented basal cell carcinomas. *Journal of the European Academy of Dermatology and Venereology: JEADV*. 2006;20(8):916-20.
11. Tabanlıoğlu Onan D, Sahin S, Gokoz O, Erkin G, Cakir B, Elcin G, et al. Correlation between the dermoscopic and histopathological features of pigmented basal cell carcinoma. *Journal of the European Academy of Dermatology and Venereology: JEADV*. 2010;24(11):1317-25.
12. Lallas A, Tzellos T, Kyrgidis A, Apalla Z, Zalaudek I, Karatolias A, et al. Accuracy of dermoscopic criteria for discriminating superficial from other subtypes of basal cell carcinoma. *Journal of the American Academy of Dermatology*. 2014;70(2):303-11.
13. Lallas A, Argenziano G, Kyrgidis A, Apalla Z, Moscarella E, Longo C, et al. Dermoscopy uncovers clinically undetectable pigmentation in basal cell carcinoma. *The British journal of dermatology*. 2014;170(1):192-5.
14. Zalaudek I, Kreuzsch J, Giacomel J, Ferrara G, Catricala C, Argenziano G. How to diagnose nonpigmented skin tumors: a review of vascular structures seen with dermoscopy: part II. Nonmelanocytic skin tumors. *Journal of the American Academy of Dermatology*. 2010;63(3):377-86; quiz 87-8.
15. Longo C, Zalaudek I, Argenziano G, Pellacani G. New directions in dermatopathology: in vivo confocal microscopy in clinical practice. *Dermatologic clinics*. 2012;30(4):799-814.
16. Diaconeasa A, Boda D, Neagu M, Constantin C, Căruntu C, Vlădău L, et al. The role of confocal microscopy in the dermato-oncology practice. *J Med Life*. 2011;4(1):63.
17. Căruntu C. Evaluation through *in vivo* reflectance confocal microscopy of the cutaneous neurogenic inflammatory reaction induced by capsaicin in human subjects. *Journal of Biomedical Optics*. 2012;17(8):085003.
18. Căruntu C, Boda D, Căruntu A, Rotaru M, Baderca F, Zurac S. In vivo imaging techniques for psoriatic lesions. *Romanian journal of morphology and embryology = Revue roumaine de morphologie et embryologie*. 2014;55(Suppl 3):1191-6.
19. Căruntu C, Boda D, Guțu DE, Căruntu A. *In vivo* reflectance confocal microscopy of basal cell carcinoma with cystic degeneration. *Romanian journal of morphology and embryology = Revue roumaine de morphologie et embryologie*. 2014;55(4):1437-41.
20. ImageJ download 2017 [cited 2017 30.11.2017]. Available from: <https://imagej.nih.gov/ij/download.html>.
21. González S, Tannous Z. Real-time, in vivo confocal reflectance microscopy of basal cell carcinoma. *J Am Acad Dermatol*. 2002;47(6):869-74.
22. Peppelman M, Wolberink EA, Blokx WA, Van De Kerkhof PC, Van Erp PE, Gerritsen M-JP. *In vivo* diagnosis of basal cell carcinoma subtype by reflectance confocal microscopy. *Dermatology*. 2013;227(3):255-62.
23. Ghiță MA, Căruntu C, Rosca AE, Kaleshi H, Căruntu A, Moraru L, et al. Reflectance confocal microscopy and dermoscopy for *in vivo*, non-invasive skin imaging of superficial basal cell carcinoma. *Oncol Lett*. 2016;11(5):3019-24.
24. Longo C, Lallas A, Kyrgidis A, Rabinovitz H, Moscarella E, Ciardo S, et al. Classifying distinct basal cell carcinoma subtype by means of dermoscopy and reflectance confocal microscopy. *Journal of the American Academy of Dermatology*. 2014;71(4):716-24.e1.

Conflict de interese
NEDECLARATE

Conflict of interest
NONE DECLARED

Adresa de corespondență: Lupu Mihai
Departamentul de Dermatologie, Centrul medical MEDAS, București, România
email: lupu.g.mihai@gmail.com

Correspondance address: Lupu Mihai
Department of Dermatology, MEDAS Medical Center, Bucharest, Romania
email: lupu.g.mihai@gmail.com